

Ультразвуковой и скintiграфический мониторинг тиреоидного остатка после операций на щитовидной железе различного объема

*Гаспарян С.Н., Попов О.С., Завадовская В.Д., Перова Т.Б.,
Тихонов В.И., Килина О.Ю.*

Ultrasonic and scintigraphic monitoring of thyroid residue after operation of various volume on thyroid gland

*Gasparyan S.N., Popov O.S., Zavadovskaya V.D., Perova T.B.,
Tikhonov V.I., Kilina O.Yu.*

Сибирский государственный медицинский университет, г. Томск

© Гаспарян С.Н., Попов О.С., Завадовская В.Д. и др.

Проведено наблюдение 105 пациентов после операций на щитовидной железе различного объема. Выделено три группы: 74 пациента без дополнительных изменений, 20 — с узлами в остаточной ткани, 11 — с наличием железистой ткани после тиреоидэктомии. Количество рецидивов возрастало с увеличением послеоперационного периода. Предложено использование комплексного лучевого исследования для уточнения распространенности рецидивирующих узлов и тиреоидного остатка после тиреоидэктомии.

Ключевые слова: щитовидная железа, тиреоидный остаток, лучевой мониторинг.

The 105 patients were undergone the medical observation after operations of various volume on thyroid gland. The patients were divided into 3 groups — patients without additional changes (n = 74), with nodes in residual tissue (n = 20), patients with glandular tissue after thyroidectomy (n = 11). The amount of relapses was increasing with prolongation of postoperative period. For specification of relapsing nodules and thyroid residue spreading after thyroidectomy the complex radiological examination is proposed.

Key words: thyroid gland, thyroid residue, radiological monitoring.

УДК 616.441-089.87-036.8-073.43-047.36

Введение

Хирургическое вмешательство по праву является наиболее рациональным, оправданным и распространенным методом лечения очаговых образований щитовидной железы (ЩЖ) [4, 6]. Оперативный метод радикален, обеспечивает точную диагностику нозологической формы очагового образования и раннее выявление его злокачественной трансформации [1, 2]. Однако значительная деформация топографо-анатомических структур области оперативного вмешательства в послеоперационном периоде, индивидуальные анатомические вариации объема, формы и локализации ЩЖ, а также объясняемые этим отступления от регламента объема операции нередко становятся причиной необоснованных повторных операций. Наряду с этим участились наблюдения, свидетельствующие о том, что после оперативного

вмешательства различного объема в тиреоидном остатке возникают рецидивы очагового поражения ЩЖ, регистрируемые в различные сроки послеоперационного периода, в том числе и через 1 год [7].

В связи с отчетливым ростом в последние десятилетия заболеваемости ЩЖ и закономерной высокой хирургической активностью, обуславливающих неизбежность указанных ситуаций, достаточно остро стоит вопрос об актуальности послеоперационного мониторинга тиреоидного остатка после резекции различного объема ЩЖ и операционного ложа после тиреоидэктомии [1, 3, 5]. Раннее обнаружение рецидивной трансформации тиреоидного остатка обеспечит своевременную адекватную коррекцию гормонального статуса пациента и снизит количество повторных операций.

Лучевые методы являются ведущими в оценке состояния ЩЖ. При этом на современном этапе раз-

вития визуальной диагностики приоритетным считается ультразвуковое исследование (УЗИ) в связи с высокой разрешающей возможностью и экономической доступностью. Возможности ультразвукового мониторинга возросли в связи с возможностью оценки характера васкуляризации тиреоидной ткани. Однако не утратило своего значения и радионуклидное исследование с тиреотропными радиофармацевтическими препаратами (РФП), позволяющее достоверно определить наличие тиреоидного остатка, уточнить его локализацию и оценить активность ткани щитовидной железы.

Цель настоящего исследования — изучение в динамике результатов комплексного лучевого — ультразвукового и сцинтиграфического — исследования тиреоидного остатка, включая операционное ложе, после тиреоидэктомии в разные сроки послеоперационного периода для определения наиболее рационального алгоритма выполнения послеоперационного мониторинга.

Материал и методы

Были обследованы 105 пациентов (95 женщин и 10 мужчин) в возрасте от 18 до 88 лет (средний возраст $(56,2 \pm 13,5)$ года). На госпитализацию для хирургической коррекции по поводу узлового зоба направлялись 32 человека, многоузлового зоба — 46, диффузного токсического зоба — 7, хронического аутоиммунного тиреоидита — 10, тиреотоксической аденомы — 8 и рецидивного зоба — 5 пациентов. Предоперационный диагноз устанавливался на основании комплексного обследования, включающего специфический гормональный статус, ультразвуковое и сцинтиграфическое исследование, тонкоигольную аспирационную биопсию ЩЖ. Были выполнены следующие объемы операций: гемитиреоидэктомия (25), резекция одной доли (7), резекция двух долей (4), субтотальная резекция щитовидной железы (17), тиреоидэктомия (52).

Все пациенты через 14 сут после оперативного лечения начинали принимать тиреоидные препараты — L-тироксин в индивидуальных дозах в зависимости от объема проведенной операции и исходного гормонального статуса.

Ультразвуковое исследование щитовидной железы выполнялось на аппаратах Sonoline G-40 (Siemens, Германия) линейным датчиком с рабочей частотой

10 МГц и Aloka SSD-1700 (Япония) линейным датчиком с рабочей частотой 7,5 МГц по стандартной методике через 3, 14 сут, 1, 3, 6 мес, 1 год после оперативного вмешательства. Оценивалось состояние послеоперационного рубца, подкожно-жировой клетчатки, тиреоидного остатка, степень визуализации трахеи и пищевода. Исследование проводилось в серошкальном изображении с использованием режима цветного доплеровского картирования (ЦДК) для оценки васкуляризации тиреоидной ткани.

Сцинтиграфическое исследование проводилось на гамма-камере Searle Scintiview (США) с использованием в качестве РФП ^{99m}Tc -пертехнетата в количестве 4 мСi через 3 мес (5 исследований), 6 мес (8), 1 год (19) после оперативного вмешательства. Оценивались размеры тиреоидного остатка, накопление и характер распределения (равномерное или неравномерное), наличие «горячих» или «холодных» узлов. Ввиду наличия лучевой нагрузки и необходимости отмены тиреоидных препаратов сцинтиграфическое исследование было выполнено лишь части пациентов с подозрением на рецидив узловых образований по данным сонографии.

Статистический анализ полученных результатов осуществлялся с помощью непараметрических методов описательной статистики (расчет абсолютной и относительной частоты признака) и сравнения двух групп (χ^2 — в случае независимых групп и критерий знаков — в случае зависимых групп).

Результаты и обсуждение

В ранний послеоперационный период (3-и сут после операции) у всех 105 пациентов (таблица) независимо от объема оперативного вмешательства регистрировался отек подкожно-жировой клетчатки в виде увеличения ее толщины от 7,0 до 20,0 мм, повышенной эхогенности и неоднородной структуры.

Предщитовидные мышцы плохо дифференцировались от окружающих тканей во всех наблюдениях, а толщина их была в диапазоне от 4,0 до 14,0 мм. У 51 (54%) пациента в зоне хирургического вмешательства выявлялись гипозоногенные или анэзоногенные образования с нечеткими контурами, неправильной овальной формы, диаметром от 3,0 до 24,0 мм, без признаков кровотока по данным ЦДК, которые расценивались как межмышечные гематомы. Наряду с указанным скоплением жидкости в межмышечном пространстве определялись подвижные, смещаемые при надавливании датчиком гипе-

рэхогенные включения с акустической тенью, обусловленные результатом механически попавшего в рану воздуха.

Ультразвуковые данные в разные сроки послеоперационного периода, абс. (%)

Ультразвуковой признак	Абсолютная и относительная частота признака					
	3 сут	14 сут	1 мес	3 мес	6 мес	1 год
Отек подкожно-жировой клетчатки (105 человек)	105 (100)	31 (30) <i>p</i> = 0,00001	0 (0) <i>p</i> = 0,00001	0 (0) <i>p</i> = 1,0	0 (0) <i>p</i> = 1,0	0 (0) <i>p</i> = 1,0
Плохая дифференцировка предщитовидных мышц от окружающих мягких тканей (105 человек)	105 (100)	46 (44) <i>p</i> = 0,00001	0 (0) <i>p</i> = 0,00001	0 (0) <i>p</i> = 1,0	0 (0) <i>p</i> = 1,0	0 (0) <i>p</i> = 1,0
Межмышечная гематома (105 человек)	51 (54)	31 (30) <i>p</i> = 0,0009	4 (3) <i>p</i> = 0,00001	0 (0) <i>p</i> = 0,04	0 (0) <i>p</i> = 1,0	0 (0) <i>p</i> = 1,0
Визуализация пищевода (105 человек)	22 (21)	22 (21) <i>p</i> = 1,0	105 (100) <i>p</i> = 0,00001	105 (100) <i>p</i> = 1,0	105 (100) <i>p</i> = 1,0	105 (100) <i>p</i> = 1,0
Визуализация шовного материала (105 человек)	105 (100)	105 (100)	86 (82) <i>p</i> = 0,00001	30 (28) <i>p</i> = 0,00001	0 (0) <i>p</i> = 0,00001	0 (0) <i>p</i> = 1,0
Визуализация очаговых изменений остаточной тиреоидной ткани (53 человека)	0 (0)	0 (0) <i>p</i> = 1,0	0 (0) <i>p</i> = 1,0	2 (4) <i>p</i> = 0,3	11 (21) <i>p</i> = 0,0028	18 (34) <i>p</i> = 0,13
Визуализация тиреоидной ткани у пациентов после тиреоидэктомии (52 человека)	0 (0)	0 (0) <i>p</i> = 1,0	0 (0) <i>p</i> = 1,0	4 (8) <i>p</i> = 0,039	10 (19) <i>p</i> = 0,1	13 (25) <i>p</i> = 0,46

В зоне оперативного вмешательства у всех больных определялись гиперэхогенные образования линейной формы размером до 3,0 мм без акустической тени, соответствующие шовному материалу.

При правостороннем (22 случая) оперативном вмешательстве — резекции (7) или гемитиреоидэктомии (15) пищевод визуализировался во всех случаях в виде линейной многослойной структуры слева от трахеи. В остальных наблюдениях левостороннего оперативного вмешательства (31 случай) — резекции (21) или гемитиреоидэктомии (10), а также у всех больных (52 человека) после тиреоидэктомии пищевод не был виден, что объяснялось послеоперационным отеком мягких тканей.

Особенности визуализации тиреоидного остатка зависели от объема оперативного вмешательства. В случаях субтотальной резекции щитовидной железы, выполненной у 17 человек, в 4 наблюдениях не удалось визуализировать тиреоидный остаток, поскольку размеры его были менее 15 мм. У 13 пациентов тиреоидный остаток размером от 16,1 до 27,6 мм визуализировался в виде образования пониженной эхогенности с размытыми контурами. В режиме ЦДК признаков кровотока в видимой ткани ЩЖ не выявлено, что может быть связано как с механическим повреждением мелких

сосудов во время операции, так и со сдавливанием их отеками тканей операционного ложа.

При исследовании зоны оперативного вмешательства у больных после тиреоидэктомии в данный период послеоперационного мониторинга не выявлено структур, указывающих на наличие тиреоидного остатка.

Через 14 сут после операции среди 105 пациентов в месте оперативного вмешательства признаки отека подкожно-жировой клетчатки (толщиной от 6,2 до 16,8 мм) сохранялись только у 31 (30%) человека. Это были пациенты после тиреоидэктомии. Предщитовидные мышцы, толщина которых в данный период составляла от 3,4 до 10 мм, отчетливо дифференцировались у 59 (56%) пациентов, плохая дифференцировка мышц сохранялась у 46 (44%). Установлено, что именно этим 46 пациентам производилось пересечение предщитовидных мышц для улучшения доступа к ЩЖ при выполнении тиреоидэктомии. Локальные гетерогенные образования, расцененные как гематомы, сохранялись лишь у 31 (30%) пациента, а размер их уменьшился до 16,0 × 5,0 мм. Пузырьки воздуха уже не определялись. Во всех наблюдениях независимо от объема оперативного вмешательства сохранялась визуализация шовного материала.

В то же время у 83 (79%) человек, которым было выполнено левостороннее оперативное вмешательство

(31) и тиреоидэктомия (52), несмотря на улучшение дифференцировки анатомических образований, по-прежнему отсутствовала визуализация пищевода.

В данный послеоперационный период у всех больных после резекции ЩЖ различного объема (28 человек) или гемитиреоидэктомии (25) уже более отчетливо визуализировался тиреоидный остаток, включая 4 пациентов с размером тиреоидного остатка менее 15 мм, за счет лучшей дифференциации предщитовидных мышц и уменьшения размеров гематом. Эхогенность тиреоидного остатка приближалась к нормальной и превышала эхогенность предщитовидных мышц, что объяснялось уменьшением отека окружающих тканей и восстановлением кровотока в тиреоидном остатке. Последнее подтверждалось регистрацией в режиме ЦДК мелких единичных сосудистых локусов.

При дальнейшем исследовании настоящего контингента больных через 1 мес после оперативного вмешательства признаки отека подкожно-жировой клетчатки ликвидировались у всех пациентов и ее толщина достигала нормальных показателей — от 5,1 до 13,0 мм. Толщина предщитовидных мышц достигла 3,0—7,0 мм. Межмышечные гематомы размером от 8,8 до 3,1 мм наблюдались лишь у 4 (3%) пациентов. В этот период во всех наблюдениях, не только при правостороннем, но и при левостороннем доступе, стал визуализироваться пищевод. Уменьшилось число наблюдений (86 случаев; 82%), у которых визуализировался шовный материал. Во всех наблюдениях (53 случая), когда объем оперативного вмешательства предполагал наличие тиреоидного остатка, отчетливо визуализировалась тиреоидная ткань с типичной мелкозернистой структурой средней эхогенности. В визуализируемой ткани тиреоидного остатка в режиме ЦДК определялись единичные цветовые сигналы до двух-трех в одном срезе.

Через 3 мес после оперативного вмешательства УЗИ свидетельствовало о полном восстановлении дифференциации мягких тканей в зоне оперативного вмешательства, включая тиреоидный остаток после гемитиреоидэктомии (25 человек) и после резекции щитовидной железы (28). Размеры тиреоидного остатка колебались от 10 до 18 мм и характеризовались обычным кровотоком по данным ЦДК. У 30 (28%) пациентов визуализировался шовный материал в виде единичных

гиперэхогенных линейных включений размером до 2 мм.

В этот период времени у 6 (5%) пациентов, которым была выполнена резекция ЩЖ (2 человека) и тиреоидэктомия (4), были выявлены изменения, отличающиеся от ультразвуковой картины, характерной для раннего послеоперационного периода.

В двух наблюдениях у пациентов после правосторонней резекции ЩЖ в остаточной тиреоидной ткани визуализировались изоэхогенные узлы размером до 8,6 × 7,9 мм, с четкими контурами, однородной структурой и наличием перинодулярного типа кровотока в режиме ЦДК.

Несмотря на выполненную тиреоидэктомию, у 4 пациентов при УЗИ была обнаружена остаточная тиреоидная ткань размером от 7,0 до 11,0 мм с типичной ультразвуковой структурой, характерной для данной анатомической структуры. При этом в режиме ЦДК у 3 из 4 исследуемых четко определялись признаки кровотока в виде единичных мелких цветных локусов.

На данном этапе послеоперационного мониторинга у 5 пациентов, среди которых в 1 наблюдении была произведена резекция и в 4 — тиреоидэктомия, было выполнено сцинтиграфическое исследование. На сцинтиграммах области шеи в 4 из 5 наблюдений имела место локальная гиперфиксация РФП. У 1 пациента в остаточной ткани ЩЖ после ее резекции очаг гиперфиксации РФП соответствовал по локализации выявленному при УЗИ изоэхогенному узловому образованию.

В трех наблюдениях после тиреоидэктомии участки аккумуляции РФП соответствовали локализации тиреоидной ткани, установленной по данным УЗИ. Степень накопления РФП была достаточно высокой, размеры ее соответствовали таковым при УЗИ, а контуры тиреоидной ткани расценивались как четкие. У 1 из 4 пациентов после тиреоидэктомии, у которого при УЗИ была обнаружена остаточная тиреоидная ткань и не было зарегистрировано признаков кровотока, данные сцинтиграфии были отрицательными.

Через 6 мес после оперативного вмешательства обследованы все 105 пациентов, при этом среди 85 (81%) пациентов структуры операционного ложа, включая тиреоидную ткань и ее васкуляризацию, имели обычную ультразвуковую картину.

В указанный послеоперационный период в 20 (19%) наблюдениях при УЗИ пациентов с резекцией ЩЖ

(7 человек), гемиструмэктомией (4) и тиреоидэктомией (9) в зоне оперативного вмешательства обнаружены образования, которые, так же как и на предыдущем этапе, отличались от УЗ-картины тиреоидного остатка и структуры ложа ЩЖ после тиреоидэктомии. Это число включало 6 пациентов предыдущего этапа исследования и 14 пациентов, у которых описываемые изменения выявлены впервые. При этом у 10 пациентов (7 — после резекции ЩЖ и 3 — после гемиструмэктомии) зафиксированы изоэхогенные узлы размером от 2,0 × 3,5 до 12,8 × 8,9 мм с четкими ровными контурами, обычной эхогенности, однородной структуры, с перинодулярным типом кровотока в режиме ЦДК. В 9 наблюдениях у пациентов после тиреоидэктомии в зоне оперативного вмешательства визуализировались структуры, аналогичные ткани ЩЖ, размером до 15,0 мм, с четкими контурами, однородной структуры. В режиме ЦДК у 8 из 9 больных васкуляризация визуализируемой тиреоидной структуры соответствовала обычной.

Сцинтиграфическое исследование в данный послеоперационный период было проведено у 8 пациентов после резекции ЩЖ (3 случая), гемитиреоидэктомии (3) и тиреоидэктомии (2).

Из них у 2 человек (после резекции ЩЖ и гемитиреоидэктомии), у которых при УЗИ в тиреоидном остатке обнаружены изоэхогенные узлы, при сцинтиграфическом исследовании выявлены участки повышенного накопления РФП, расцененные как «горячие» узлы.

В двух наблюдениях после гемитиреоидэктомии и в двух — после резекции ЩЖ, в которых при УЗИ в остаточной тиреоидной ткани изменений не зафиксировано, при сцинтиграфическом исследовании на фоне приема L-тироксина определялось неравномерно сниженное накопление РФП.

Среди 2 пациентов после тиреоидэктомии двусторонняя резидуальная тиреоидная ткань в виде участков повышенного накопления РФП была обнаружена у 1 пациента. Во втором наблюдении накопление РФП в области шеи не зарегистрировано, что согласовывалось с отсутствием кровотока в тиреоидном остатке по данным ЦДК.

При динамическом исследовании всех 105 пациентов через 1 год после оперативного лечения в 31 (29%) наблюдении ультразвуковая картина не соответствовала нормальной структуре резецированной ЩЖ и нормальной эхоструктуре операционного ложа.

Оперативное вмешательство у этих больных заключалось в резекции ЩЖ (10 случаев), гемитиреоидэктомии (8) и тиреоидэктомии (13). В это число вошло 20 больных, исследованных на предыдущем этапе, и 11 пациентов последнего этапа исследования.

По данным УЗИ у 18 пациентов были выявлены изменения очагового характера (у 9 — после резекции ЩЖ и у 7 после гемитиреоидэктомии), которые характеризовались наличием изоэхогенных узлов от 4,0 × 3,0 до 13,0 × 10,0 мм справа и слева, с четкими контурами, обычной эхогенности, однородной структуры и с перинодулярным типом кровотока.

У 13 пациентов после тиреоидэктомии в проекции операционного ложа были зарегистрированы образования, аналогичные ткани ЩЖ, различной эхогенности, размером от 9,7 × 11,4 до 15,0 × 27,0 мм. Из этого числа пациентов у 11 больных васкуляризация соответствовала нормальному кровоснабжению ткани ЩЖ, а у 2 пациентов васкуляризация в этих образованиях полностью отсутствовала.

В указанный срок сцинтиграфическое исследование было выполнено 19 пациентам, среди которых у 4 человек произведена резекция ЩЖ, у 8 — гемитиреоидэктомия и у 7 — тиреоидэктомия.

В тех случаях, когда сонографически выявлялись очаговые изменения в виде изоэхогенных узлов (3), на фоне диффузно неравномерного накопления РФП четко визуализировались «горячие» узлы высокой интенсивности.

Среди 4 пациентов, перенесших тиреоидэктомию с регистрируемой при УЗИ тиреоидной тканью, у 3 пациентов сцинтиграфически в области послеоперационного ложа выявлялось отчетливое накопление РФП высокой интенсивности, соответствующее объему тиреоидной ткани по данным сонографии.

У 1 пациента после тиреоидэктомии не обнаружено соответствия между данными УЗИ и сцинтиграфии. При наличии ультразвуковых признаков тиреоидного остатка, сцинтиграфических данных, свидетельствующих о наличии остаточной тиреоидной ткани в области оперативного вмешательства, не получено.

В трех наблюдениях после тиреоидэктомии и при отсутствии ультразвуковой визуализации тиреоидной ткани при сцинтиграфическом исследовании накопление РФП в проекции ложа ЩЖ также не регистрировалось.

Кроме того, на этом этапе послеоперационного мониторинга выполнено скинтиграфическое исследование у 9 пациентов без ультразвуковых признаков очаговых или диффузных изменений тиреоидного остатка после различных объемов операции. Из них у 6 пациентов после резекции ЩЖ (2 случая) и после гемитиреоидэктомии (4) при отсутствии изменений ультразвуковой структуры тиреоидного остатка на скинтиграммах накопление РФП носило равномерный характер.

В результате проведенного исследования в зависимости от состояния зоны оперативного вмешательства исследованные пациенты были разделены на три группы.

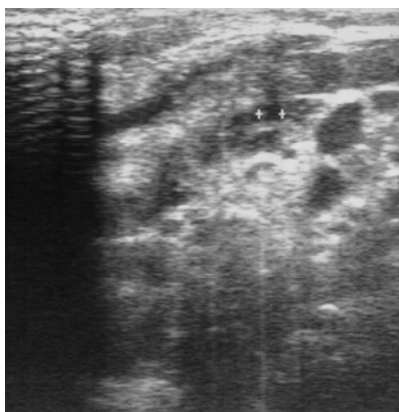
Первую группу составили 74 пациента, у которых независимо от объема операции в оставленных тканях ЩЖ или после тиреоидэктомии в ложе ЩЖ дополнительных изменений не обнаружено.

Вторую группу составили 20 пациентов, у которых в послеоперационной остаточной тиреоидной ткани зафиксированы очаговые изменения, обусловленные возникшими в послеоперационном периоде узловыми образованиями, а также диффузными изменениями оставшейся ткани ЩЖ.

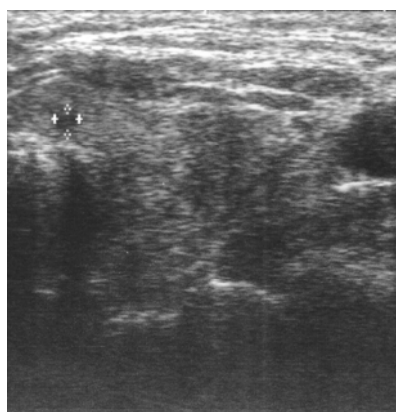
С клинических позиций существенную значимость представляют вновь выявленные при ультразвуковом исследовании узлы (18 случаев), которые

характеризовались как изоэхогенные однородные очаговые образования размером от $2,0 \times 3,5$ до $4,6 \times 9,3$ мм с тонким анэхогенным ободком и с перинодулярным типом кровотока. Период выявления рецидивов узлообразования составлял от 3 мес до 1 года, при этом число наблюдений с наличием узлов в оставшейся ткани щитовидной железы достоверно нарастало по мере увеличения сроков наблюдения (см. таблицу). Узловые образования ЩЖ сопровождалась перинодулярным типом кровотока по данным ЦДК. О функциональной активности зарегистрированных в послеоперационном периоде очаговых образований ЩЖ свидетельствовали данные скинтиграфии. Обнаруженные участки повышенного накопления РФП в виде «горячих» узлов подтверждали факт рецидива узлообразования с высокой степенью их активности (рис. 1).

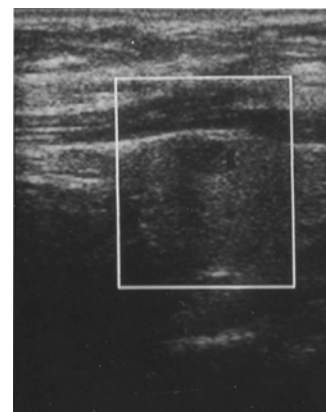
Особое внимание заслуживает третья группа обследованных пациентов (11 человек; 10%), у которых после тиреоидэктомии в проекции послеоперационного ложа ЩЖ установлены четко контурируемые структуры различной эхогенности размером от 5,4 до 33,0 мм. Подобные изменения были впервые зарегистрированы через 3 мес после оперативного вмешательства и требовали дифференциальной диагностики с формирующимися гранулемами вокруг шовного материала.



а



б



в

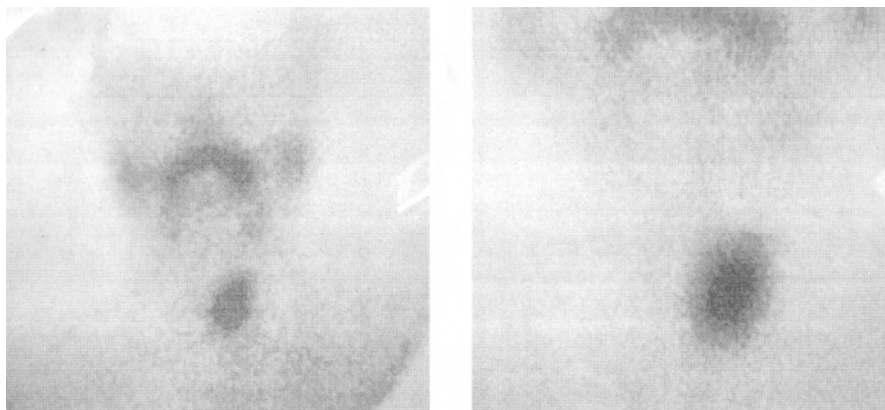


Рис. 1. Эхограмма левой доли ЩЖ через 3 (а) и 6 мес (б) после правосторонней гемиструмактомии. В нижнем полюсе левой доли определяется гипозоногенный узел 3,3 × 3,5 мм (а), сохраняющийся при исследовании в динамике (б) с наличием перинодулярного типа кровотока (в). На сцинтиграмме области шеи (г) через 1 год после оперативного вмешательства — гиперфункцирующий узел левой доли ЩЖ

2

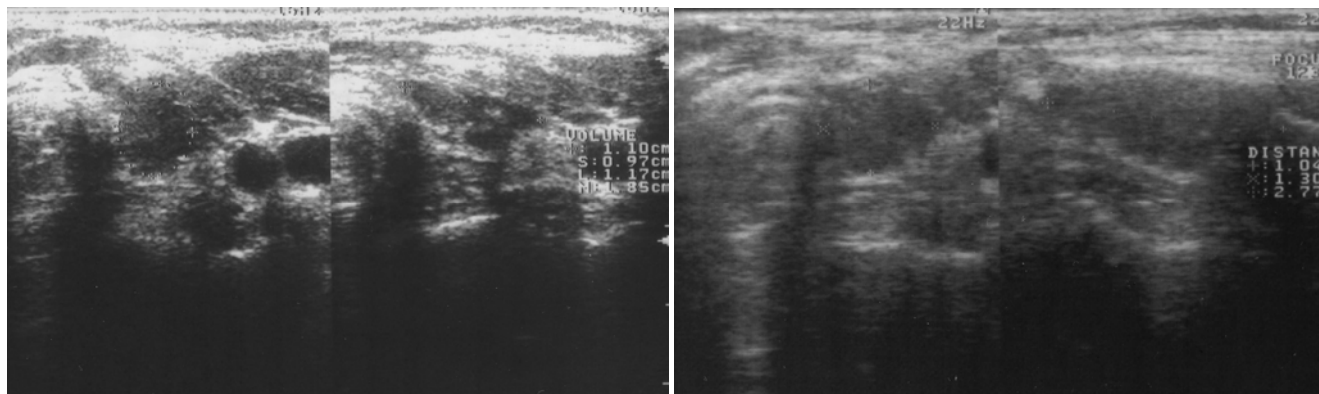
Основное дифференциально-диагностическое значение в установлении природы экзогенной ткани в зоне радикального оперативного вмешательства имело обнаружение васкуляризации по данным ЦДК в визуализируемых экзогенных участках. При этом число больных с тиреоидной тканью в зоне тиреоидэктомии, так же как и количество наблюдений с рецидивом узлообразования, возрастало по мере увеличения послеоперационного периода. Если через 3 мес после оперативного вмешательства железистая ткань была обнаружена у 4 пациентов, то через 6 мес количество подобных наблюдений достигло 9, а через 1 год — 11. Достоверно увеличение частоты выявления тиреоидной ткани у больных после тиреоидэктомии ($p = 0,025$) при динамическом наблюдении в сроки от 3 до 6 мес. Кроме того, динамическое наблюдение одного и того же пациента свидетельствовало об увеличении размеров визуализируемой тиреоидной ткани от 8 мм через 3 мес после оперативного вмешательства до 27 мм через 1 год.

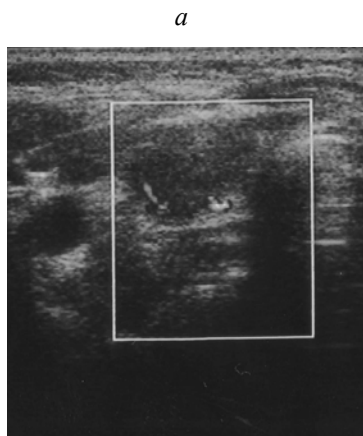
Наличие тиреоидной ткани после тиреоидэктомии может быть обусловлено в представленных наблюде-

ниях техническими сложностями при хирургическом удалении элементов ткани ЩЖ в области непостоянно существующей неодинаково выраженной доли Velti. Стремление избежать возможности интраоперационных осложнений в виде повреждения нижнегортанного нерва приводит к сохранению тиреоидной ткани после операций, предполагающих радикальное удаление ЩЖ.

Поскольку к моменту первой регистрации тиреоидной ткани послеоперационный отек ликвидируется, то увеличение тиреоидного остатка в объеме может быть объяснено зависимым от тиреотропного гормона (ТТГ) стимулирующим эффектом при недостаточной гормональной коррекции. Об этом свидетельствует высокая концентрация ТТГ в сыворотке крови, превышающая более чем в 2—3 раза показатели нормы ($(6,2 \pm 1,6)$ мМЕ по сравнению с 0,23—3,4 мМЕ).

В 8 из 11 наблюдений ультразвуковые результаты васкуляризуемой тиреоидной ткани были подтверждены результатом сцинтиграфического исследования с одной стороны (рис. 2) и с двух сторон (рис. 3).





б

Рис. 2. Состояние после тиреоидэктомии. На эхограмме через 6 мес после оперативного вмешательства определяются остаточная тиреоидная ткань $0,9 \times 11 \times 11$ мм неоднородной структуры и гиперэхогенные включения (*a*), сохраняющиеся через 1 год (*б*), с типичным для тиреоидной ткани кровотоком (*в*). На скintiграммах через 1 год после тиреоидэктомии (*з*) в проекции операционного ложа определяются два участка гиперфиксации РФП с преобладанием размеров «горячего» очага слева

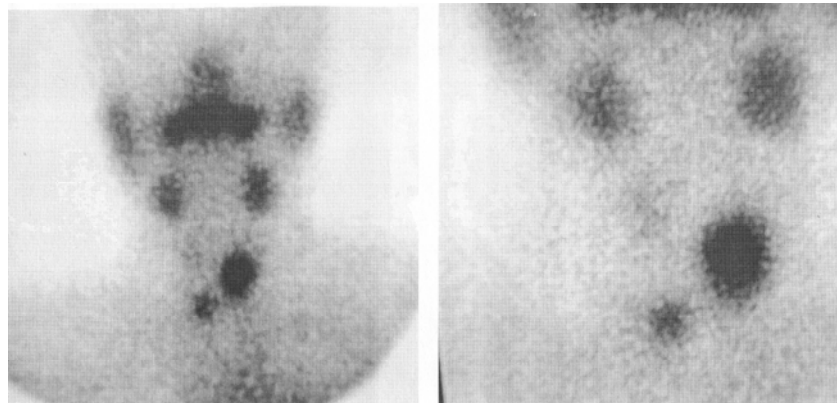
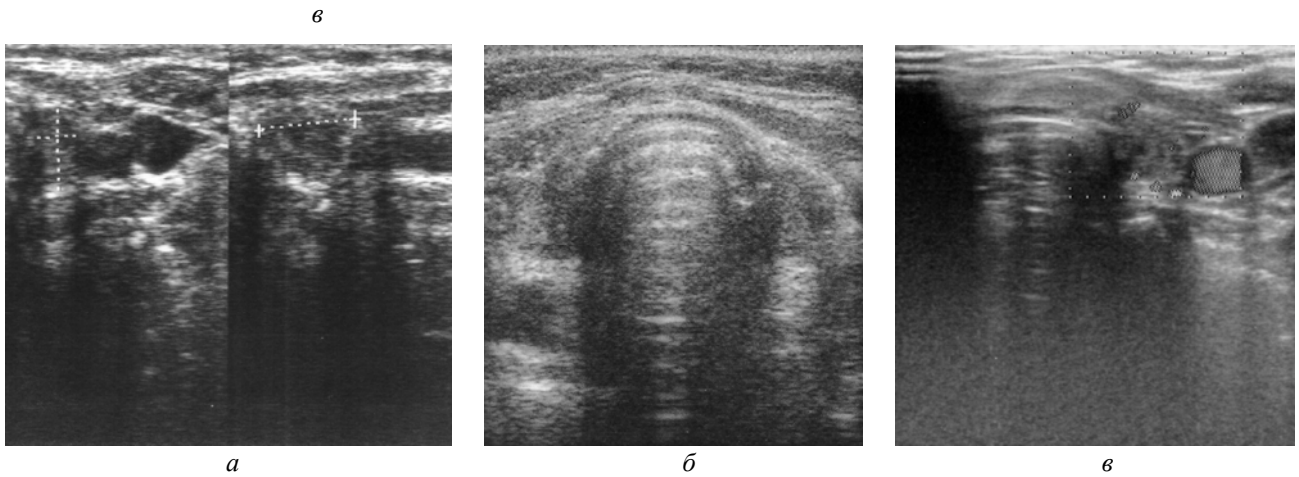


Рис. 3. На эхограммах визуализируется тиреоидная ткань после тиреоидэктомии через 3 мес (*a*), через 6 мес (*б*), через 1 год с типичной васкуляризацией (*в*). На скintiграмме через 6 мес резидуальная тиреоидная ткань в проекции левой и правой долей (*з*)

Заключение

Полученные результаты свидетельствуют о целесообразности систематизированного применения комплексного лучевого исследования в оценке послеопе-

рационного состояния операционного ложа после тиреоидэктомии. При этом наибольшую диагностическую значимость в выявлении тиреоидного остатка и его структурных изменений УЗИ начинает приобретать

только в сроки от 3 мес после операции. В более ранние сроки послеоперационного периода диагностические возможности УЗИ не позволяют с высокой степенью уверенности говорить об окончательных результатах объема хирургического вмешательства и о функциональном состоянии оставшейся тиреоидной ткани.

С учетом актуальности проблемы рецидивной трансформации тиреоидного остатка ЩЖ данные УЗИ должны подтверждаться сцинтиграфическим исследованием, в том числе для уточнения распространенности рецидивирующих узлов, установления их активности и выявленного после тиреоидэктомии тиреоидного остатка. Сцинтиграфическое исследование целесообразно проводить через 6 мес и через 1 год после операции, т.е. в те сроки, в которые возможно как повторное получение ультразвуковых данных о наличии тиреоидной ткани, так и новые наблюдения с аналогичными данными. Совпадение результатов исследования этих двух методов лучевого исследования должно приниматься во внимание при выборе хирургической тактики в случае как истинного, так и ложного рецидива.

Литература

1. Абалмасов В.Г., Шафайдулина О.Г., Евменова Т.Д., Шайдулин И.Х. Эхографический контроль объема тиреоидного остатка после щадящих резекций ЩЖ по поводу узловых форм патологии // Эхография. 2002. Т. 3, № 1. С. 94—97.
2. Акинчев А.Л., Романичишен А.Ф. Послеоперационный рецидивный зуб // Вестн. хирургии. 2005. Т. 164, № 5. С. 43—46.
3. Ветшев П.С., Харнас С.С., Лошенов В.Б. Возможности совершенствования интраоперационной диагностики заболеваний щитовидной железы // Хирургия. 2001. № 12. С. 4—10.
4. Кириллов Ю.Б., Аристархов В.Г., Ухов Ю.И., Поляков А.В. Хирургическое лечение аутоиммунного тиреоидита // Хирургия. 1999. № 12. С. 7—9.
5. Селиверстов О.В., Привалов В.А., Губницкий А.Е. Ультразвуковой контроль при малоинвазивных вмешательствах на щитовидной железе // Эхография. 2002. Т. 3, № 4. С. 354—358.
6. Слоу Л.М., Джонс Р., Рэндольф Г. и др. История хирургии щитовидной железы // Вестн. хирургии. 2005. Т. 164, № 3. С. 56—58.
7. Харченко В.П., Котляров П.М., Могутов М.С. и др. Рецидивный зуб. Ультразвуковая диагностика заболеваний ЩЖ. М.: Видар, 2007. 232 с.

Поступила в редакцию 29.06.2009 г.

Утверждена к печати 13.05.2010 г.

Сведения об авторах

С.Н. Гаспарян — аспирант кафедры лучевой диагностики и лучевой терапии СибГМУ (г. Томск).

О.С. Попов — д-р мед. наук, профессор кафедры общей хирургии СибГМУ (г. Томск).

В.Д. Завадовская — д-р мед. наук, профессор, зав. кафедрой лучевой диагностики и лучевой терапии СибГМУ (г. Томск).

Т.Б. Перова — канд. мед. наук, ассистент кафедры лучевой диагностики и лучевой терапии СибГМУ (г. Томск).

В.И. Тихонов — заслуженный деятель науки РФ, д-р мед. наук, профессор, зав. кафедрой общей хирургии СибГМУ (г. Томск).

О.Ю. Килина — канд. мед. наук, кафедра лучевой диагностики и лучевой терапии СибГМУ (г. Томск).

Для корреспонденции

Гаспарян София Нерсесовна, тел. 8 (382-2) 53-20-31; e-mail: radiology@ssmu.ru